

RELATO DE CASO

Gigantomastia no ciclo gravídico-puerperal: relato de caso

Gigantomastia in pregnancy and puerperal period: case report

Aguiar Farina¹, Heliana Souza Martinho², Wandilson Xavier Alves Junior³

Descritores

Gigantomastia
Gigantomastia gestacional
Doenças mamárias

RESUMO

A gigantomastia gestacional é uma condição rara de crescimento exagerado das mamas durante a gravidez. A etiologia é desconhecida, e a incidência varia de 1/2.800 a 1/100.000 gravidezes. O crescimento excessivo das mamas, com importante aumento do volume e do peso, causa desconforto para a paciente deambular ou permanecer em pé. O peso excessivo sobre o tórax causa desconforto para respirar. Pode ocorrer necrose tecidual, provavelmente devido à insuficiente vascularização da pele, formando ulcerações, além de infecção secundária e hemorragias. Por ter etiologia desconhecida, não há tratamento específico. Deve-se orientar a paciente sobre o crescimento progressivo e as dificuldades que surgirão em decorrência disso, além de oferecer suporte clínico para o tratamento das complicações. Essas gestações geralmente culminam em partos prematuros, porque a paciente apresenta dificuldade para suportar o peso das mamas. A lactação deve ser inibida a fim de evitar infecções e desconforto para a gestante. Como ocorre regressão de volume durante o puerpério, pode ser necessário mamoplastia para remover o excesso de pele. Devido ao aumento vascular e o consequente risco de grandes sangramentos, tratamentos cirúrgicos não são indicados durante a gravidez. Este artigo relata o caso de uma paciente primigesta de 15 anos que apresentou crescimento excessivo e assimétrico da mama esquerda durante a gestação. Admitida em nosso serviço no 12º dia puerperal, ela apresentava mama esquerda volumosa e hiperpigmentada, de coloração acastanhada e consistência aumentada difusamente. O exame ultrassonográfico mostrou aumento difuso do tecido mamário. A lactação foi inibida, e realizou-se seguimento clínico semanal. A paciente apresentou galactocele de aproximadamente 10 cm de extensão, que foi removida cirurgicamente.

ABSTRACT

Gestational gigantomastia is a rare condition of excessive growth of the breasts during pregnancy. The etiology is unknown, and the incidence ranges from 1/2,800 to 1/100,000 pregnancies. Excessive growth of the breasts, with significant increase in volume and weight, causes discomfort to wander around or stand. Excessive weight on the chest causes discomfort to breathe. Tissue necrosis may occur, probably due to insufficient vascularization of skin, forming ulcerations, as well as secondary infection and bleeding. By having unknown etiology, there is no specific treatment. The patient should be instructed on the progressive growth and the difficulties associated with it, as well as be given clinical support for the treatment of complications. These pregnancies often end in premature births, because the patient has difficulty to support the breasts' weight. Lactation should be inhibited to prevent infections and discomfort for the patient. As it occurs volume regression in the postpartum, it may be required mammoplasty to remove the excess skin. Due to vascular increase and the consequent risk of major bleeding, surgical treatments are not indicated during pregnancy. This article reports the case of a 15 years old primipara who had excessive and asymmetric growth of the left breast during pregnancy. Admitted to our hospital on the 12th day postpartum, she presented massive, hyperpigmented and brownish left breast, with diffusely increased consistency. Ultrasound examination showed diffuse enlargement of breast tissue. Lactation was inhibited, and a weekly follow-up was held. The patient presented galactocele approximately 10 cm long, which was surgically removed

Keywords

Gigantomastia
Gestational gigantomastia
Breast diseases

Trabalho realizado no Hospital Geral Universitário (HGU) da Universidade de Cuiabá (UNIC) – Cuiabá (MT), Brasil.

¹Departamento de Ginecologia e Mastologia da UNIC – Cuiabá (MT), Brasil.

²HGU da UNIC – Cuiabá (MT), Brasil.

³Curso de Medicina da UNIC – Cuiabá (MT), Brasil.

Endereço para correspondência: Aguiar Farina – Rua Santa Mônica, 75, casa 11 – Jardim Califórnia – CEP: 78070-355 – Cuiabá (MT), Brasil – E-mail: aguiarfarina@gmail.com

Conflito de interesses: nada a declarar.

Recebido em: 03/02/2016. Aceito em: 30/06/2016

Introdução

A gigantomastia gestacional é uma condição rara e pouco conhecida de crescimento excessivo das mamas durante a gravidez. Sua incidência varia de 1/2.800 a 1/100.000 partos¹, e sua etiologia é desconhecida.

O quadro clínico é de crescimento exagerado das mamas, geralmente bilateral, com aumento difuso do tecido e da consistência. Nota-se que os lóbulos mamários apresentam saliências semelhantes a nódulos na superfície, mas o processo é difuso por toda a mama. Observa-se também o aumento progressivo da vascularização das mamas, com veias salientes atingindo até 2 cm de diâmetro.

Com o crescimento excessivo e o conseqüente aumento do peso das mamas, a paciente pode apresentar dificuldades para deambular e permanecer em pé ou deitada. A compressão das mamas sobre o tórax pode dificultar a respiração².

O crescimento exagerado das mamas não altera diretamente o desenvolvimento fetal³, mas o extremo desconforto materno e as morbidades a ele associadas podem provocar a antecipação do parto.

O tratamento da gigantomastia deve incluir suporte clínico adequado no decorrer da gestação e do puerpério, inibição da lactação e, para os casos selecionados, cirurgia. A cirurgia, quando necessária, será realizada sempre depois da regressão das mamas, no puerpério tardio⁴.

Relato do caso

A paciente V.M.S, de 15 anos, puérpera primípara e com história prévia de crescimento assimétrico da mama esquerda durante a gestação, foi admitida no 12º dia puerperal queixando-se de crescimento progressivo e excessivo da mama esquerda.

No exame físico, evidenciou-se assimetria significativa das mamas (Figura 1), com crescimento importante da mama esquerda, associado a hiperpigmentação, endurecimento e mastodinia difusa

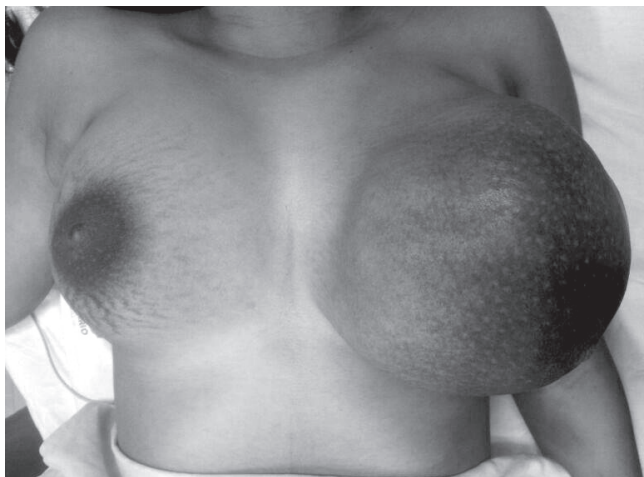


Figura 1. Gigantomastia esquerda: nota-se crescimento exagerado e hiperpigmentação na mama esquerda.

da pele. Não foram observados pontos de drenagem, sinais flogísticos cutâneos ou nódulos isolados.

Também não se notou adenomegalia ou febre.

A ecografia mamária revelou áreas de crescimento tecidual maciço, sem identificação de nódulos ou cistos.

Prescreveu-se interrupção da lactação com cabergolina e seguimento ambulatorial.

A paciente apresentou melhora progressiva, com diminuição do tecido mamário e da vascularização da mama. Houve formação de área nodular de aproximadamente 8 cm de extensão na mama, com conteúdo sólido e cístico. Foi feito exérese da estrutura e constatado galactocele.

Discussão

O crescimento fisiológico das mamas femininas tem início na puberdade e termina após o estabelecimento da lactação³. A telarca inicia o estabelecimento dos caracteres sexuais secundários, dependentes da maturidade do eixo hipotálamo-hipófise-ovário e, principalmente, da produção de estrogênios, com crescimento gradual do parênquima e do estroma até aproximadamente os 18 anos de idade^{5,6}. Apesar das alterações do período puberal, o desenvolvimento total das glândulas mamárias só ocorre durante a gestação, quando a produção hormonal de estrógenos e progesterona pela placenta, de prolactina pela hipófise, e demais hormônios envolvidos, promove os fenômenos necessários para a completa diferenciação e o estabelecimento da amamentação.

O termo gigantomastia é usado para descrever o crescimento uni ou bilateral do tecido mamário em dimensões extremas e desproporcionais ao crescimento do restante do corpo⁷. O problema pode se associar a morbidades importantes, como hemorragias e infecções, além de comprometer emocionalmente as pacientes acometidas^{8,9}.

Não há consenso sobre a definição de gigantomastia, sendo o diagnóstico muitas vezes retrospectivo, com peças cirúrgicas que variam de 800 a 2.000 g. Tal situação acontece durante a puberdade ou gestação^{10,11}, mas uma terceira entidade, sem causa identificada, acomete mulheres adultas¹² e pode estar associada a doenças autoimunes, ao uso de drogas como penicilamina e ciclosporinas e à corticoterapia¹³.

A doença é chamada de gigantomastia gestacional quando ocorre durante a gestação. Sua etiologia não foi elucidada, sendo considerados importantes os fatores hormonais, como excesso de produção hormonal e sensibilidade anormal do tecido mamário, sem explicação para os mecanismos envolvidos⁴. Estão geralmente envolvidos o hormônio lactogênico placentário, os estrogênios e a progesterona, a gonadotrofina coriônica humana, a prolactina e a sensibilidade a ela². A doença pode não acontecer logo na primeira gestação, mas, quando ocorre, tende a se repetir nas seguintes.

O quadro clínico é caracterizado pelo crescimento desproporcional das mamas uni ou bilateralmente. Ocorre distensão excessiva da pele sobrejacente, ingurgitamento do plexo venoso das mamas, anormalidades cutâneas, como aspecto de casca de laranja, e complicações como hemorragias e necrose^{2,4}.

Outras características clínicas referidas são o rubor e o calor localizados, graus variáveis de dorsalgias e limitações dos movimentos respiratórios. O desenvolvimento fetal geralmente não apresenta alterações².

As principais complicações decorrentes são as úlceras cutâneas — portas de entrada para infecções e/ou hemorragias². A necrose geralmente é consequência do crescimento desproporcional entre as glândulas mamárias e a angiogênese. Pode ocorrer anemia, com necessidade de transfusão sanguínea, comprometendo o estado geral. Dificuldades para deambular, respirar e exercer as atividades diárias² devido ao peso excessivo são frequentes, levando ao comprometimento materno, à interrupção da gestação e à prematuridade.

A ultrassonografia mamária revela anormalidades difusas predominantes no parênquima mamário, como aumento de densidade e hipertrofia, além de áreas de hipervascularização. Na análise histopatológica, as células epiteliais têm aspecto quase normal, com tecido conjuntivo estromal interposto a células adiposas; há alta incidência de hiperplasia estromal pseudoangiomatosa. Entretanto, como os achados histológicos e ultrassonográficos não são específicos, o diagnóstico é feito clinicamente e por exclusão de outras patologias^{4,11}.

Os diagnósticos diferenciais para a gigantomastia gestacional envolvem patologias como tumor filóide, fibroadenomas e linfoma das mamas³.

O tratamento ainda é controverso. Medidas de suporte, como limpeza, mudanças de decúbito e cuidados com a pele — a fim de evitar ulcerações durante a gestação e o puerpério — são fundamentais, assim com uma abordagem multidisciplinar visando o bem-estar da paciente.

Terapias clínicas medicamentosas com progesterona, testosterona ou tamoxifen⁴ são citadas na literatura, mas não apresentaram resultados consistentes. Contudo, é necessária a terapia de inibição da lactação com bromocriptina ou cabergolina⁴.

Em geral, as mamas diminuem espontaneamente após a gestação, mas a regressão ao estado pré-mórbido é improvável², sendo necessário tratamento cirúrgico por mamoplastia. Contudo, como não existe consenso sobre a melhor modalidade terapêutica, é sugerida a individualização dos casos de acordo com a apresentação clínica e o estado geral da paciente, da vigência de complicações, do desenvolvimento e da maturidade fetal.

Geralmente, a abordagem cirúrgica é o tratamento definitivo e que apresenta melhores resultados físicos e psicológicos, além de reduzir os riscos de complicações como infecções, necrose e hemorragias¹¹. Entretanto, a cirurgia resolutiva está reservada para o pós-parto.

Na maioria dos casos relatados na literatura, foi necessária a terapia cirúrgica para a obtenção de bons resultados. Apesar disso, a

abordagem envolve questões de dificuldade técnica e risco aumentado de hemorragias importantes. Condições clínicas como estado geral, presença de anemia e idade gestacional também podem restringir as possibilidades cirúrgicas².

A mastectomia bilateral é a técnica cirúrgica de mais fácil execução e que apresenta o menor risco de recidivas, mas tem pior resultado estético e compromete a lactação em gestações futuras. A mamoplastia é uma abordagem conservadora que deve ser considerada visando aspectos estéticos e a possibilidade de novas gestações¹⁴.

A adoção de contracepção definitiva, como a laqueadura tubária, também pode ser considerada em conjunto com o procedimento cirúrgico para prevenir recidivas em pacientes com prole definida¹².

Conclusão

A gigantomastia gestacional é uma situação clínica rara e de etiologia desconhecida que compromete fisicamente as gestantes, podendo afetar seu estado emocional e causar várias complicações maternas e neonatais decorrentes da prematuridade. É importante que as pacientes acometidas sejam adequadamente acompanhadas em serviços de referência por obstetra e mastologista, pois a adequada condução dos casos evita as complicações potencialmente graves, oferecendo resultados satisfatórios em médio e longo prazo.

Referências

1. Agarwal N, Kriplani A, Gupta A, Bhatla N. Management of gigantomastia complicating pregnancy. A case report. *J Reprod Med* [Internet]. 2002[cited 2014 Aug 22];47(10):871-4. Available from: <http://www.ncbi.nlm.nih.gov/pubmed/12418075>
2. Bloom SA, Nahabedian MY. Gestational macromastia: a medical and surgical challenge. *Breast J* [Internet]. 2008[cited 2014 Aug 22];14(5):492-5. Available from: <http://www.ncbi.nlm.nih.gov/pubmed/18657144>
3. Ezem BU, Osuagwu CC, Opara KA. Gestational gigantomastia with complete resolution in a Nigerian woman. *BMJ Case Rep* [Internet]. 2011[cited 2014 Aug 22];2011:1-5. Available from: <http://www.pubmedcentral.nih.gov/articlerender.fcgi?artid=3062818&to=ol=pmcentrez&rendertype=abstract>
4. Antevski BM, Smilevski DA, Stojovski MZ, Filipovski VA, Banev SG. Extreme gigantomastia in pregnancy: case report and review of literature. *Arch Gynecol Obstet* [Internet]. 2007[cited 2014 Aug 22];275(2):149-53. Available from: <http://www.ncbi.nlm.nih.gov/pubmed/16770587>
5. Menekşe E, Onel S, Karateke F, Das K, Bali İ, Bozkurt H, et al. Virginal breast hypertrophy and symptomatic treatment: a case report. *J Breast Heal* [Internet]. 2014[cited 2014 Aug 22];10(2):122-4. Available from: <http://www.thejournalofbreasthealth.com/eng/makale/409/35/Full-Text>
6. O'Hare PM, Frieden IJ. Virginal breast hypertrophy. *Pediatr Dermatol* [Internet]. 2000[cited 2014 Aug 22];17(4):277-81. Available from: <http://www.ncbi.nlm.nih.gov/pubmed/10990575>
7. Sharma K, Nigam S, Khurana N, Chaturvedi KU. Unilateral gestational macromastia – a rare disorder. *Malays J Pathol* [Internet]. 2004[cited 2014 Aug 22];26(2):125-8. Available from: <http://www.ncbi.nlm.nih.gov/pubmed/16329566>

8. Cheung KL, Alagaratnam TT. Pregnancy-related gigantomastia. Case report. *Arch Gynecol Obstet* [Internet]. 1997[cited 2014 Aug 22];259(2):87-9. Available from: <http://www.ncbi.nlm.nih.gov/pubmed/9059749>
9. Dancey A, Khan M, Dawson J, Peart F. Gigantomastia – a classification and review of the literature. *J Plast Reconstr Aesthet Surg* [Internet]. 2008[cited 2014 Aug 22];61(5):493-502. Available from: <http://www.ncbi.nlm.nih.gov/pubmed/18054304>
10. Skillman J, Beechey-Newman N, Hamed H. Gigantomastia unrelated to pregnancy or puberty: a case report. *Breast* [Internet]. 2002[cited 2014 Aug 22];11(2):179-80. Available from: <http://www.ncbi.nlm.nih.gov/pubmed/14965666>
11. Sakai T, Fujimori M, Tominaga Y, Kanai T, Ito K, Shingu K, et al. A case of unilateral gravid macromastia in 23-year-old Japanese woman associated with elevated serum CA19-9. *Breast Cancer*. 2005;12(3):238-43.
12. Zargar AH, Laway BA, Masoodi SR, Chowdri NA, Bashir MI, Wani AI. Unilateral gestational macromastia – an unusual presentation of a rare disorder. *Postgrad Med J* [Internet]. 1999[cited 2014 Aug 22];75(880):101-3. Available from: <http://www.pubmedcentral.nih.gov/articlerender.fcgi?artid=1741119&tool=pmcentrez&rendertype=abstract>
13. Troccola A, Maruccia M, Dessy LA, Onesti MG. Cortisone-induced gigantomastia during chemotherapy. *G Chir*. 2011;32(5):266-9.
14. Antevski B, Jovkovski O, Filipovski V, Banev S. Extreme gigantomastia in pregnancy: case report – my experience with two cases in last 5 years. *Arch Gynecol Obstet* [Internet]. 2011[cited 2014 Aug 22];284(3):575-8. Available from: <http://www.ncbi.nlm.nih.gov/pubmed/20978777>