

RELATO DE CASO

# Seroma tardio no dorso após reconstrução de mama com retalho de músculo grande dorsal e quimioterapia com docetaxel

*Delayed seroma following autologous latissimus flap breast reconstruction and chemotherapy with docetaxel*

Milena Braga Soares da Silva<sup>1</sup>, Camila Maria Arruda Vilanova<sup>2</sup>, Sabas Carlos Vieira<sup>2</sup>, Ana Lúcia Nascimento Araújo<sup>3</sup>, Anna Camilla Nascimento Caetano Lima<sup>2</sup>

## Descritores

Mastectomia  
Retalho miocutâneo  
Mamoplastia  
Quimioterapia  
Seroma

## Keywords

Mastectomy  
Myocutaneous flap  
Mammaplasty  
Drug therapy  
Seroma

## RESUMO

Relatamos o caso de uma paciente do sexo feminino, 43 anos, que se submeteu a uma mastectomia radical modificada seguida por reconstrução imediata com retalho de músculo grande dorsal e prótese. Recebeu quimioterapia adjuvante com doxorubicina, ciclofosfamida e docetaxel, seguida de radioterapia. Paciente desenvolveu um seroma na área doadora do retalho 14 meses após a cirurgia. A formação de seroma no sítio doador durante o pós-operatório imediato é uma complicação comum após rotação de músculo grande dorsal, contudo, não é usual que a secreção de fluidos se acumule tanto tempo depois da cirurgia.

## ABSTRACT

*We reported the case of a 43-year-old female patient who underwent a modified radical mastectomy followed by immediate reconstruction with latissimus dorsi flap and prosthesis. After surgery, she was treated with adjuvant chemotherapy including doxorubicin, cyclophosphamide and docetaxel, followed by radiotherapy. Fourteen months after surgery, she developed a delayed seroma at the donor site. Despite the seroma formation in immediate or acute postoperative to be a common complication after latissimus dorsi muscle harvest, it is unusual the accumulation of fluid secretion in the donor-site so long after the surgery procedure.*

## Introdução

O uso de retalhos musculares e próteses atualmente é a opção mais empregada na reconstrução das mamas após mastectomia sem preservação de pele. O retalho de músculo grande dorsal (RMGD) tornou-se um método popular desde a primeira vez que foi descrito<sup>1,2</sup>, em 1980, por Maxwell<sup>3</sup>.

No pós-operatório imediato, o seroma é uma complicação frequente após rotação de retalho do músculo grande dorsal para reconstrução de mama. O espaço morto resultante da rotação do músculo cria um espaço no qual os fluidos corporais podem se acumular<sup>4</sup>, e na maioria das vezes

Trabalho realizado na Clínica Oncocenter – Teresina (PI), Brasil.

<sup>1</sup>Centro Universitário UNINOVAFAP – Teresina (PI), Brasil.

<sup>2</sup>Faculdade de Medicina da Universidade Federal do Piauí (UFPI) – Teresina (PI), Brasil.

<sup>3</sup>Fundação Oncocentro de São Paulo – São Paulo (SP), Brasil.

Endereço para correspondência: Milena Braga Soares da Silva – Rua Lucílio Albuquerque, 1.506 – Morada do Sol – CEP: 64056-460 – Teresina (PI), Brasil – E-mail: milenab1@hotmail.com

Conflito de interesses: nada a declarar.

Recebido em: 16/07/2015. Aceito em: 28/01/2016

o volume de fluido acumulado logo é reabsorvido pelo próprio corpo<sup>5</sup>. Entretanto, podem ser necessárias punções repetidas para esvaziar o seroma, interferindo na qualidade de vida da paciente<sup>4</sup>.

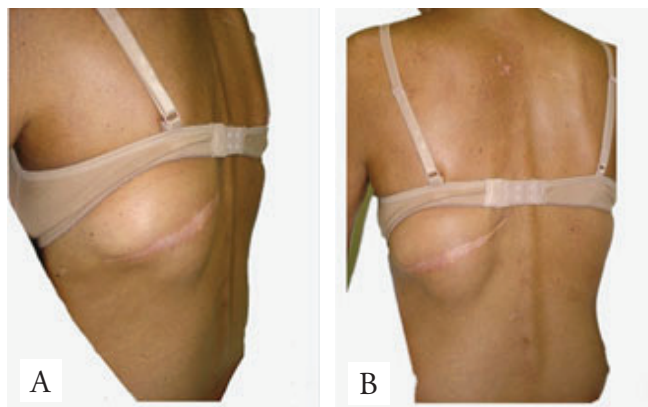
Como uma complicação pós-operatória tardia, a formação de seroma no sítio doador depois de rotação de RMGD é incomum<sup>6</sup>. Na base de dados PubMed, utilizando os termos “*delayed seroma latissimus dorsi*”, encontramos apenas um caso de seroma tardio relatado.

## Relato do caso

Paciente de 43 anos de idade, do sexo feminino, submeteu-se a uma mastectomia radical modificada e esvaziamento axilar seguidos de reconstrução imediata com RMGD e prótese. Como antecedentes pessoais, a paciente relatou que possuía artrite reumatoide tratada com hidroxiquina e deflazacorte.

A paciente teve um bom desfecho clínico no pós-operatório, sem seroma no dorso ou na mama. O exame histopatológico do espécime cirúrgico revelou tratar-se de um carcinoma ductal invasivo, medindo 3 cm, grau 3 histológica e, dos 26 linfonodos axilares dissecados, quatro apresentavam metástase. O exame imunoistoquímico revelou que os receptores hormonais de estrogênio e progesterona foram negativos, HER 2 negativo, caracterizando um carcinoma mamário triplo negativo.

Em seguida, a paciente submeteu-se à quimioterapia (seis ciclos de doxorubicina, ciclofosfamida e docetaxel) seguida por radioterapia no plastrão e fossa supraclavicular. Cinco meses após o término da quimioterapia (14 meses após a cirurgia), ela retornou queixando-se de um abaulamento no dorso. Queixava-se ainda de manifestações cutâneas de herpes-zóster, que estava sendo tratada com aciclovir. No exame físico havia um seroma na área doadora do retalho do grande dorsal no dorso (Figuras 1A e B), além de manifestação cutânea de herpes-zóster que se estendia da parede torácica esquerda ao braço esquerdo (Figuras 2A e B).



**Figura 1.** (A e B) Seroma na área doadora do retalho do grande dorsal 14 meses após a cirurgia.

O seroma foi tratado com punção, e 70 mL de líquido citrino foram aspirados. Não se constatou crescimento de microrganismos na cultura da secreção. Uma nova punção foi realizada depois de sete dias da primeira, e 30 mL de líquido foram aspirados. A paciente teve resolução completa do seroma. Um mês depois, ela retornou ao ambulatório e não apresentava evidências de recidiva do seroma. Paciente assinou consentimento informado, e o estudo foi aprovado pelo comitê de ética local.

## Discussão

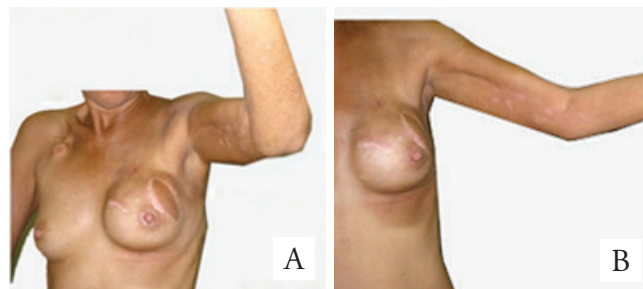
O RMGD, devido às suas vantagens, surgiu como uma ótima alternativa que promoveu melhorias nos resultados cosméticos das cirurgias conservadoras do câncer de mama. Ele pode ser usado nos procedimentos de reconstrução imediata ou tardia; trata-se de um retalho resistente, com alta viabilidade e de baixa morbidade, podendo ser usado apenas como músculo para aumento de volume ou como retalho miocutâneo para restituição de volume e pele. Além disso, ele pode evitar o uso de próteses e suas potenciais complicações<sup>7</sup>.

Contudo, apesar de todas as vantagens supracitadas, seu uso vem decrescendo, pois a preservação da pele e do complexo papilo-areolar nas mastectomias permite a reconstrução mamária somente com a utilização das próteses de silicone<sup>8,9</sup>.

Burgic et al.<sup>5</sup> observaram, por meio de seu estudo retrospectivo, as taxas de complicações pós-operatórias em 20 pacientes submetidas à reconstrução mamária com RMGD autólogo. Neste estudo, encontrou-se que houve formação de seroma em 95% das pacientes, hipertrofia tardia na cicatriz em 15% das pacientes, hematoma no sítio cirúrgico em 15% da amostra e que 10% das pacientes desenvolveram dor crônica no dorso<sup>5</sup>.

Outros autores relatam ocorrência de seroma na área doadora em torno de 70% dos casos<sup>10-12</sup>. No entanto, é importante ressaltar que, nesses estudos, observou-se formação de seroma no pós-operatório imediato, e não no tardio<sup>12</sup>. No estudo de Burgic et al.<sup>5</sup> por exemplo, a média de tempo para formação do seroma foi de quatro a cinco dias após a cirurgia.

No caso que apresentamos, o seroma ocorreu no sítio da área doadora do RMGD 14 meses após a cirurgia, como uma complicação



**Figura 2.** (A e B) Manifestação cutânea de herpes-zóster em seio e braços esquerdos.

tardia. Explicar a formação de um seroma tanto tempo depois do procedimento cirúrgico é muito difícil, e a sua causa permanece não esclarecida<sup>13</sup>.

No entanto, existe um relato da formação de seroma tardio quatro anos após a cirurgia reportado por Sultan e Madhere<sup>6</sup>. O seroma tardio formou-se na área doadora do retalho em uma paciente que foi tratada com docetaxel, assim como no presente caso, em que a paciente também recebeu docetaxel<sup>6</sup>.

O docetaxel é um agente antineoplásico semissintético que exibe ações farmacológicas únicas como inibidor da mitose, diferindo dos alcaloides de vinca e derivados de colchicina por ligar-se a um diferente sítio da  $\beta$ -tubulina e promover a formação de microtúbulos, ao invés de inibi-la<sup>8</sup>, resultando na interrupção da mitose na fase S. Esta droga antineoplásica tem sido usada no tratamento de cânceres de mama metastáticos e aqueles linfonodos positivos. A nossa paciente possuía câncer de mama triplo-negativo, um subtipo de carcinoma muito agressivo devido a sua alta taxa de metástases viscerais e para sistema nervoso central, bem como associado à sobrevida menor do que aqueles com receptores hormonais positivos<sup>14</sup>; logo, o docetaxel foi prescrito.

O docetaxel possui como toxicidade clínica a tendência de causar neutropenia severa e de curta duração. Ele pode causar neuropatia periférica e astenia, bem como hipersensibilidade. A retenção de fluidos é uma complicação que pode surgir após múltiplos ciclos de terapia, levando a edema periférico, acúmulo de líquido pleural e peritoneal, bem como edema pulmonar em casos graves. A ocorrência de edema nesses pacientes pode ser evitada com pré-medicação com anti-histamínicos e corticosteroides<sup>6,8</sup>. Mas a recorrência e o aparecimento de coleções de fluidos vários anos após a cirurgia não têm sido reportados na literatura.

Embora, de fato, Sultan e Madhere<sup>6</sup> não tenham estabelecido uma causa definitiva que relacione a formação tardia do seroma na área doadora do retalho muscular e o fármaco docetaxel, esses autores acreditam que é importante considerar a possibilidade da ocorrência desta complicação nesse grupo de pacientes tratados com o agente antineoplásico docetaxel.

## Referências

1. Bostwick J 3rd, Nahai F, Wallace JG, Vasconez LO. Sixty latissimus dorsi flaps. *Plast Reconstr Surg.* 1979;63(1):31-41.
2. Muhlbaier W, Olbrisch RR. The latissimus dorsi myocutaneous flap for breast reconstruction. *Chir Plast.* 1977;4:27-34.
3. Maxwell GP. Iginio Tansini and the origin of the latissimus dorsi musculocutaneous flap. *Plast Reconstr Surg.* 1980; 65(5):686-92.
4. Gisquet H, Delay E, Paradol PO, Toussoun G, Delaporte T, Perol D. Prevention of seroma by quilting suture after harvesting latissimus dorsi flap. The "Chippendale" technic. *Ann Chir Plast Esthet.* 2010;55(2):97-103.
5. Burgic M, Bruant-Rodier C, Wilk A, Bodin F, Rifatbegović A, Halilbasic E, et al. Complications following autologous latissimus flap breast reconstruction. *Bosn J Basic Med Sci.* 2010;10(1):65-7.
6. Sultan MR, Madhere SM. Delayed seroma formation secondary to docetaxel. *Ann Plast Surg.* 2003;50(4):429-32.
7. Audretsch W, Rezai M, Kolotas C, Zamboglou N, Schnabel T, Jojar H. Tumor-specific immediate reconstruction (TSIR) in breast cancer patients. *Perspect Plast Surg.* 1998;11:71-106.
8. Bostwick J 3rd, Schefflan M. The latissimus dorsi musculocutaneous flap: a one-stage breast reconstruction. *Clin Plast Surg.* 1980;7(1):71-8.
9. Moore TS, Farrell LD. Latissimus dorsi myocutaneous flap for breast reconstruction: long-term results. *Plast Reconstr Surg.* 1992;89(4):666-72.
10. Delay E, Gounot N, Bouillot A, Zlatoff P, Comparin JP. Reconstruction mammaire par lambeau de grand dorsal sans prothèse, expérience préliminaire à propos de 60 reconstructions. *Ann Chir Plast Esthet.* 1997;42(2):118-30.
11. Rouzier R, Louis-Sylvestre C, Nos C, Fitoussi A, Clough KB. Reconstruction mammaire autologue par lambeau de grand dorsal. *Ann Chir Plast Esthet.* 2000;45(6):583-8.
12. Ogundiran TO, Ayandipo OO, Ademola AF, Adebamowo CA. Mastectomy for management of breast cancer in Ibadan, Nigeria. *BMC Surg.* 2013;13:59. doi: 10.1186/1471-2482-13-59.
13. Pan X, Huan J, Qin X. Potential risk factors for the development of seroma following mastectomy with axillary dissection. *Mol Clin Oncol.* 2015;3(1):222-6.
14. Zieliński J, Jaworski R, Irga N, Kruszewski JW, Jaskiewicz J. Analysis of selected factors influencing seroma formation in breast cancer patients undergoing mastectomy. *Arch Med Sci.* 2013;9(1):86-92.